医療法人社団英ウィメンズクリニック理事長
塩谷 雅英

生殖医療のお話 その9

卵管異常

卵管異常は不妊症の原因として最も頻度が高い

不妊症の原因は、女性側だけに原因が見つかるカップルが41%、男性だけに原因が見つかるカップルが24%、男女両方に原因があるカップルが24%、そして原因不明が11%と報告されている（WHO調査、図1）

この調査の結果に従えば、不妊カップルでは、女性の65%に、そして男性の48%に何らかの原因があることになる。

さて、女性に見つかる不妊原因として最も頻度が高いものは卵管の異常であり、不妊女性のおよそ3分の1に卵管の異常を認めるとする報告が多い。

◇　◇　◇

卵管異常の原因の多くは感染症である。そして、その病原体として最も重要なものはクラミジア（Chlamydia trachomatis）である。

クラミジアは性行為を通じて感染し、女性では子宮内膜炎、卵管炎、卵巣卵管周囲炎、そして重症例では腹膜炎を引き起こす。卵管にクラミジア感染が生じると、炎症の結果卵管内に癒着が起こり、やがては卵管狭窄を招き、最終的には卵管閉塞となる症例も少なくない。

自覚症状としては、男性は、排尿時に痛みを感じたり、尿道がかゆくなったりする。女性では、おりものが増えたり、腹痛や出血が見られることがある。腹膜炎を起こすと痛みが強くなり、感染が広がると右の脇腹に痛みを自覚することもある。

しかし、半数以上が症状の現れない無症候感染である。症状がなくても油断できない所以である。

◇　◇　◇

10代、あるいは20代の女性がクラミジア感染を予防することは、将来の不妊症を予防するという意味において非常に重要である。クラミジア感染はコンドームを最初から最後まできちんと使用すれば予防できる。

また、クラミジア感染の疑いがある時には、すぐに婦人科を受診し、炎症によるダメージを卵管に残さないよう早期発見、早期治療を行うことが大切である。

診断方法は、問診、理学診に加えて子宮頸部の擦過物中のクラミジアDNAの検出および血液中の抗クラミジア抗体検査である。感染と診断されたなら、抗菌剤の内服が勧められる。内服によって一旦治癒しても、パートナーが無治療であれば再び感染することになるので、パートナーと同時に治療に取り組むことが重要である。

卵管異常の原因――クラミジア感染に注意

クラミジア感染の予防（＝不妊症の予防）

卵管異常の検査方法

評価する。特に通気検査は、Rubin試験と呼ばれ、アメリカの婦人科医師Isidor Clinton Rubinが今からおよそ100年前に開発した検査方法である。

実際の手技は、聴診器を下腹部に当てながら卵管内に炭酸ガスを注入していき、炭酸ガスが卵管の先端から腹腔内に漏れ出る「コポコポ」という音を聞き取るのである。卵管が閉塞している場合この音は聞き取れない。

子宮卵管造影検査では、レントゲン透視下に造影剤を子宮から卵管へと注入し、この造影剤の流れを観察する。造影剤はまず子宮腔を満たしやがて卵管へ流入、さらに腹腔内へと拡散する。この検査では卵管の通過性のみならず子宮の形も診断できる。

子宮鏡検査では、直径3～10㎜のファイバースコープを子宮腔内に挿入して観察する。ファイバーを通して子宮腔左右に卵管の入り口が見えるが、この卵管口の様子を仔細に観察することで卵管全体の状態を診断する。同時に、子宮内の癒着やポリープなどの疾患を発見することもできる。

当院では、これら卵管を調べる検査のうち、通水検査、子宮卵管造影検査、子宮鏡検査を行っている。

卵管異常が原因の不妊症治療

卵管異常が原因の不妊症の治療には、通水治療、卵管鏡下卵管形成術（FT）、体外受精の3通りがある。

通水治療は通水検査と同じ手技である。長年、赤ちゃんに恵まれず悩んでいたご夫婦が、産婦人科に通い出した途端に妊娠できた、というケースは少なくない。これらのご夫婦の多くは、産婦人科で検査を目的として実施した通気・通水検査や子宮卵管造影検査によって、卵管の通りが改善しその結果、妊娠できたケースである。

卵管鏡下卵管形成術（FT：Falloposcopic Tuboplasty）（図3）

卵管鏡下卵管形成術（FT）は、内側に極細のファイバースコープ（卵環鏡）を仕込んだバルーンカテーテルを、子宮内から卵管に挿入し、卵管鏡を通して卵管内側を観察しながら卵管口からバルーンを少しずつ拡張して卵管に挿入し、閉塞や狭窄を解除する治療法である。

原理は、狭心症の治療に用いる心臓カテーテル手術と同様である。両側の卵管が閉塞し、体外受精以外では妊娠の可能性がないと診断されたケースでもこのFTによって自然妊娠の可能性が開ける。

FT手術後の妊娠率は、おおよそ30%である。

図1　不妊症の原因（WHO調査）

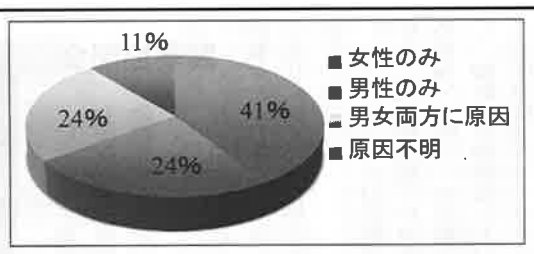

図2　子宮卵管造影検査

図3　卵管鏡下卵管形成手術の様子